

## INCLUSION D'UNE DENT SURNUMERAIRE DANS LA REGION SYMPHYSAIRE

### Auteurs

ADOUKO-AKA J. A.<sup>1</sup>  
ASSOUAN C.<sup>2</sup>  
ANZOUAN-KACOU E.<sup>2</sup>  
N'GUESSAN D.<sup>2</sup>  
KONAN E.  
ASSA A<sup>2</sup>

### Services

- 1- Service de Chirurgie Pathologie et Thérapeutique du Centre de Consultation et de Traitements Odontostomatologiques du CHU de Cocody ABIDJAN (Côte d'Ivoire).
- 2- Service de Stomatologie et Chirurgie Maxillo-faciale du CHU de Treichville ABIDJAN (Côte d'Ivoire).

### Correspondance

Dr ASSOUAN Camille  
Service de Stomatologie et  
Chirurgie Maxillo-faciale du  
CHU de Treichville ABIDJAN  
camilleass@yahoo.fr  
Cel 0025 05 60 30 19

### RESUME

L'inclusion des dents surnuméraires ectopiques est rare et peut être à l'origine de complications infectieuses.

Nous exposons un cas d'inclusion d'une dent surnuméraire dans la région symphysaire.

Une patiente de 24 ans a été reçue pour des abcès répétés au menton. Les examens radiographiques ont mis en évidence une dent surnuméraire incluse avec une image kystique au niveau parasymphysaire droit. La dent a été extraite avec le kyste péri coronaire par voie endobuccale.

L'extraction d'une dent surnuméraire incluse est indiquée en présence de complications infectieuses. A la mandibule, la voie d'abord chirurgicale dépend de la situation de la dent et de la présence de fistules cutanées.

**Mots-clés :** Inclusion, Dent surnuméraire, Ectopie.

### SUMMARY

*The impaction of ectopic supernumerary teeth is a rare phenomenon that can cause infectious complications.*

*We present a case of a supernumerary tooth impaction in the symphysis region.*

*A 24-years-old-patient was received for repeated abscess in the chin region. X-ray examinations revealed an impacted supernumerary tooth with a cystic image at the right parasymphysis. The tooth was extracted with the pericoronal cyst by intraoral route.*

*The extraction is indicated if the tooth has infectious complications. In the mandible, the first surgical route will depend on the situation of the tooth and the presence of cutaneous fistulae.*

**Keywords:** Impaction, Supernumerary tooth, Ectopic.

## INTRODUCTION

Les dents surnuméraires sont des anomalies dentaires de nombre en excès. Leur fréquence est comprise entre 0,85% et 3,5% avec une prédominance chez l'homme [1]. Au plan clinique, L'hyperdontie peut être eumorphique, dysmorphique, unique ou multiple. Elle touche de façon préférentielle le prémaxillaire et le secteur prémolaire mandibulaire. Les dents surnuméraires sont très souvent incluses mais l'inclusion en situation ectopique est un phénomène rare [2]. Elles peuvent s'accompagner de kyste péri coronaire qui est majoritairement à l'origine de complications notamment infectieuses [1, 3]. L'attitude thérapeutique dans ce cas est radicale [1-3].

Nous rapportons un cas d'inclusion d'une dent surnuméraire dans la région symphysaire avec des épisodes infectieux répétés ayant nécessité une extraction chirurgicale.

## OBSERVATION CLINIQUE

Il s'agit d'une patiente de 24 ans, reçue au service de Stomatologie et Chirurgie maxillo-faciale du CHU de Treichville pour des abcès récidivants dans la région mentonnière. La patiente a consulté en Dermatologie pour le même motif où une antibiothérapie avait été instituée sans succès.

Sur le plan clinique, l'examen exobuccal, en dehors des petites cicatrices de fistules dans la région mentonnière, est normal. L'examen endobuccal est sans particularité hormis une lésion carieuse sur la première molaire mandibulaire gauche. Le bilan dentaire révèle la présence de toutes les dents sur les arcades dentaires.

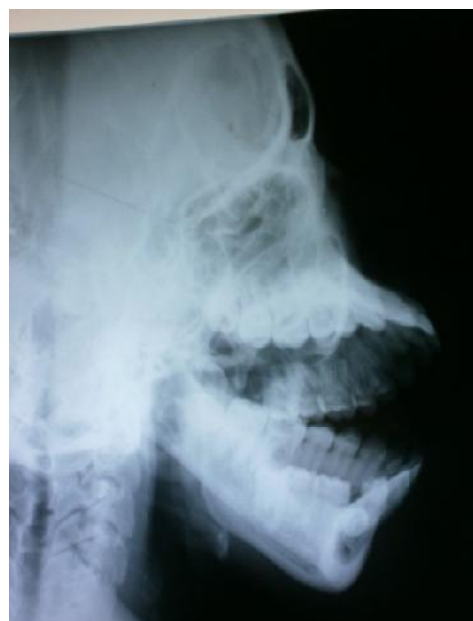La radiographie du crâne de profil met en évidence une dent incluse en position horizontale avec une image kystique au niveau parasymphysaire droit (Fig.1).

Le diagnostic est celui d'accidents infectieux à partir du sac folliculaire d'une dent surnuméraire incluse. L'extraction chirurgicale

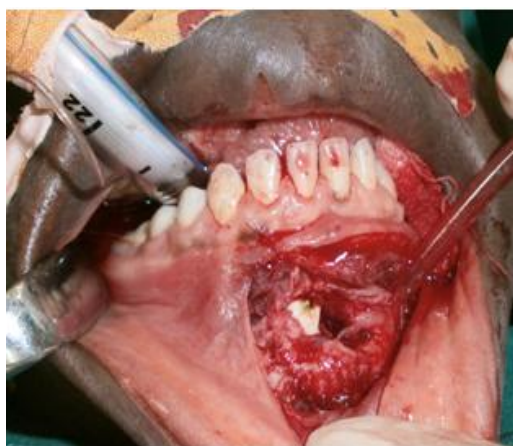
avec exérèse du kyste péri coronaire est faite sous anesthésie générale avec intubation buccale. La voie d'abord chirurgicale est endobuccale au niveau du vestibule antérieur. Le tracé d'incision passant par la ligne de réflexion muqueuse vestibulaire s'est fait avec un décollement sous périoste des insertions musculaires. L'ostéotomie à la fraise à os, permet de mettre en évidence la dent incluse (Fig.2). L'extraction est faite ainsi que et l'exérèse du sac péri coronaire. La muqueuse est suturée par des points simples. La morphologie de dent extraite est proche de celle d'une prémolaire avec un apex globuleux recourbé (Fig.3).

La prescription postopératoire comporte : Amoxicilline-acide clavulanique, trois grammes par jour, Acide niflumique un gramme par jour et Chlorhexidine en bain de bouche trois fois par jour.

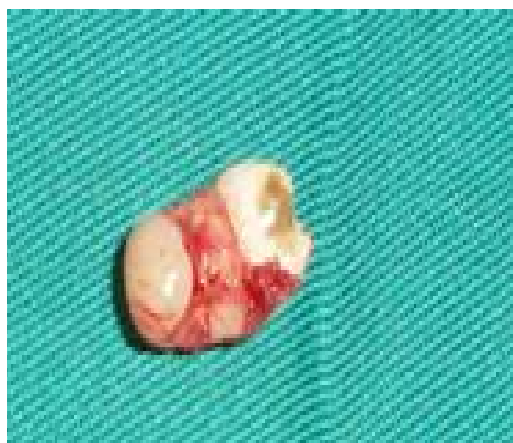Les suites opératoires sont bonnes. L'anatomie pathologie du sac péri coronaire est en faveur d'un kyste dentigère.



**Figure 1 :** Radiographie du crâne de profil droit montrant la dent surnuméraire et son kyste péri coronaire au niveau parasymphysaire droit.



**Figure 2 :** Cavité d'accès et dent surnuméraire incluse



**Figure 3 :** Dent surnuméraire extraite

#### COMMENTAIRE

La dent surnuméraire appelée dent supplémentaire est une hyperodontie eumorphique qui représente de 0,85 à 3,5 % des anomalies dentaires [1]. L'étiopathogénie pourrait s'expliquer soit par une évagination supplémentaire de la lame dentaire, liée soit à une hyperactivité ou à une "induction" cellulaire purement accidentelle ; soit par un clivage du germe dentaire à un moment quelconque de l'odontogénèse [1].

La dent surnuméraire peut se localiser dans tous les secteurs de l'arcade. Mor-

phologiquement elle peut prendre l'aspect conique, en tubercule, ou l'aspect d'un odontome [2, 4].

Les dents surnuméraires sont le plus souvent incluses dans le prémaxillaire et sont représentées en grande majorité par les « mésiodens » [4]. En effet, L'étude de Ferrés-Padró [5] montre que sur 113 cas de dents surnuméraires incluses, la « mésiodens » représente 53,16% et le secteur incisif supérieur 18,99%. L'inclusion ectopique d'une dent est rare [2] : le présent cas d'inclusion d'une dent surnuméraire dans la région symphysaire n'a pas été retrouvé dans une littérature récente.

Cliniquement, les inclusions des dents surnuméraires sont muettes et de découverte fortuite au cours d'un bilan radiographique [4,7]. Les complications d'inclusion qui peuvent survenir sont dues à l'infection du kyste dentigère [1, 3]. Dans la présente observation clinique, les épisodes infectieux répétés ont provoqués des fistules cutanées cicatricielles faisant penser à une affection cutanée. La suspicion d'une dent surnuméraire incluse dans la région symphysaire peut être confirmée par les radiographies panoramiques et rétro-alvéolaires qui sont des examens de routine et de débrouillage. Cependant, du fait de la superposition fréquente de l'ombre du rachis cervical sur la région symphysaire au niveau de l'orthopantomogramme [8], la tomographie volumique à faisceaux conique est l'examen de choix dans la sphère maxillo-faciale [9]. L'absence de ces moyens de diagnostic dans notre structure hospitalière nous a imposé la réalisation des radiographies du crâne de profil pour poser le diagnostic de la dent incluse et en faire l'avulsion chez la patiente. La voie d'abord chirurgicale endobuccale a été choisie à cause de la situation haute de l'inclusion par rapport au rebord basilaire [10]. En effet, Verdeja [10] utilise une voie d'abord extra orale par une fistule de la région sous-mentonnière pour l'extraction d'une dent ectopique incluse en position basse au niveau du rebord mandibulaire ayant

présenté des complications infectieuses. Le problème esthétique ne se posait pas dans ce cas.

L'examen anatomo-pathologique a retrouvé un kyste dentigère. En effet le kyste dentigère est toujours associé à une couronne définitive et est à localisation mandibulaire dans 75%. Il est souvent associé à la couronne d'une dent incluse [1].

### CONCLUSION

L'inclusion d'une dent surnuméraire dans la région symphysaire est un phénomène clinique rare. Elle est souvent à l'origine de complications infectieuses qui peuvent retarder le diagnostic. L'existence de fistules cutanées dans la région mentonnière doit amener le praticien à demander des radiographies pour ne pas méconnaître le diagnostic.

Déclaration d'intérêts : Les auteurs déclarent n'avoir aucun conflit d'intérêts en rapport avec cet article.

### REFERENCES BIBLIOGRAPHIQUES

- 1- NTIMA-NSIEMI K, MALADIERE E, SCHEFFER P. Hyperodontie molaire découverte à l'occasion de l'accident d'évolution de dents de sagesse inférieures à propos d'une observation. *Odonto-Stomatol Trop* 1996; 73: 26-27.
- 2- BELGHUITH A, DHOUB M, CHAMLI H, BEN KHOUD N, MAALEJ M, HABLANI H ET AL. Inclusion ectopique d'une dent de sagesse mandibulaire. A propos d'une observation. *Médecine buccale chirurgie buccale* 2009; 15 (1): 45-48.
- 3- LESCLOUS P, MARTINEAU C. Dents surnuméraires et odontomes, conduite à tenir. *Réal clin* 1995; 6(3) : 341-349.
- 4- RUSSELL K.A, FOLWARCZNA M.A. La mésiodens – diagnostic et traitement d'une dent surnuméraire courante. *J Can Dent Asso* 2003; 69(6):362-366.
- 5- FERRES-PADRO E, PRATS-ARMENGOL J , FERRES-AMAT E. A descriptive study of 113 unerupted supernumerary teeth in 79 pediatric patients in Barcelona. *Med Oral Patol Oral Chir Buccal*. 2009 ; 14 (3):146-52.
- 6- DAVID DITTO S, AKHILA R. Management of multiple impacted supernumerary teeth in a non-syndromic patient using cone beam CT. *Dentistry* 2014; 4(1): 1-2.
- 7- GURGEL CV, COSTA AL, KOBAYASHI TY, RIOS D, SILVA SM. Cone beam computed tomography for diagnosis and treatment planning of supernumerary teeth. *Gen Dent* 2012; 60: 131-135.
- 8- JOANNE ÉTHIER J, DENIS FOREST D. Les applications de la tomographie volumique à faisceau conique (TVFC) en médecine dentaire. *J ordre dentistes Québec* 2009; 46 (3): 7-24.
- 9- CAVEZIAN R, PASQUET G, BEL G, BALLER G. Imagerie dento-maxillaire approche radio-clinique. Paris : Masson, 2001.
- 10- VERDEJA R, FRANZE T, GRÄTZ KW. Voies d'abord chirurgicales atypiques pour l'extraction de dents impactées. *Rev mens Suisse Odontostomatol* 2004; 114: 1142-1144.